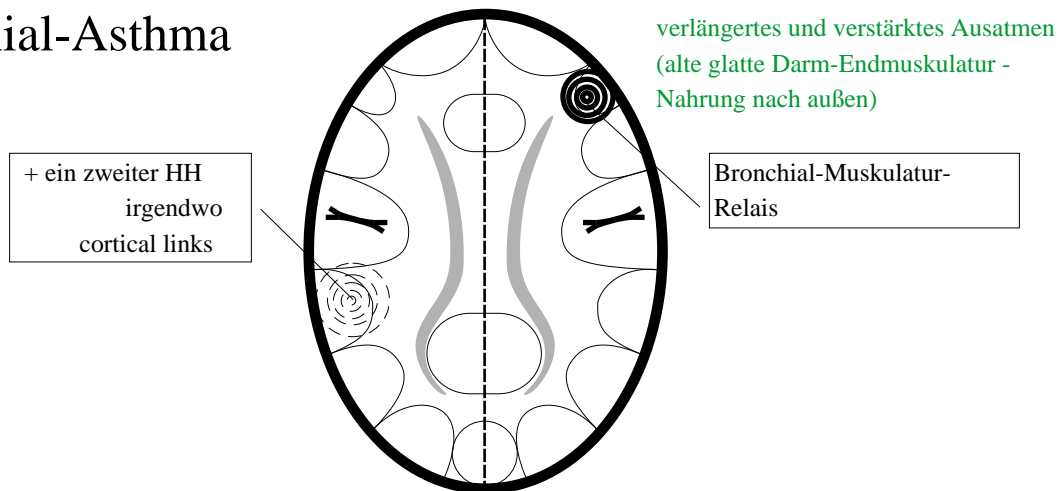
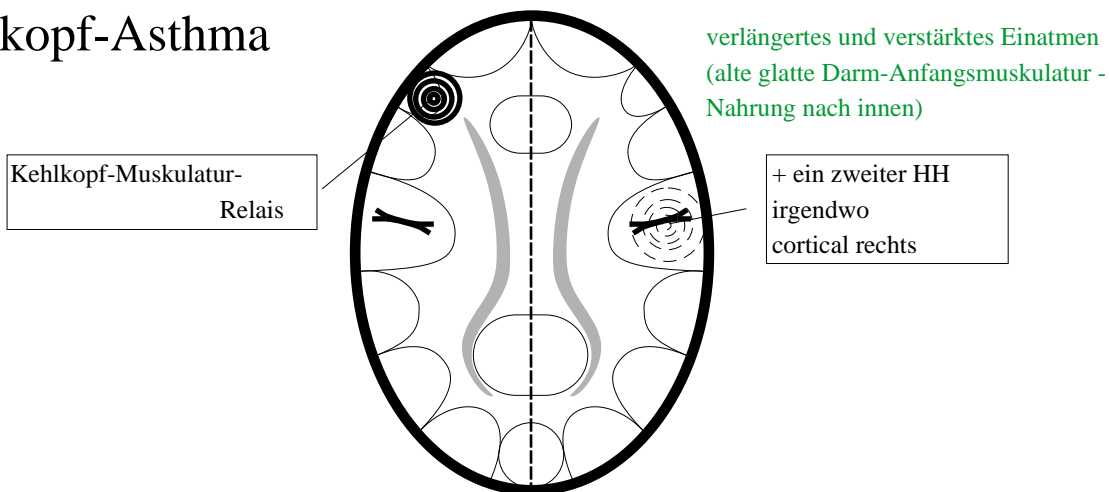


Asthma

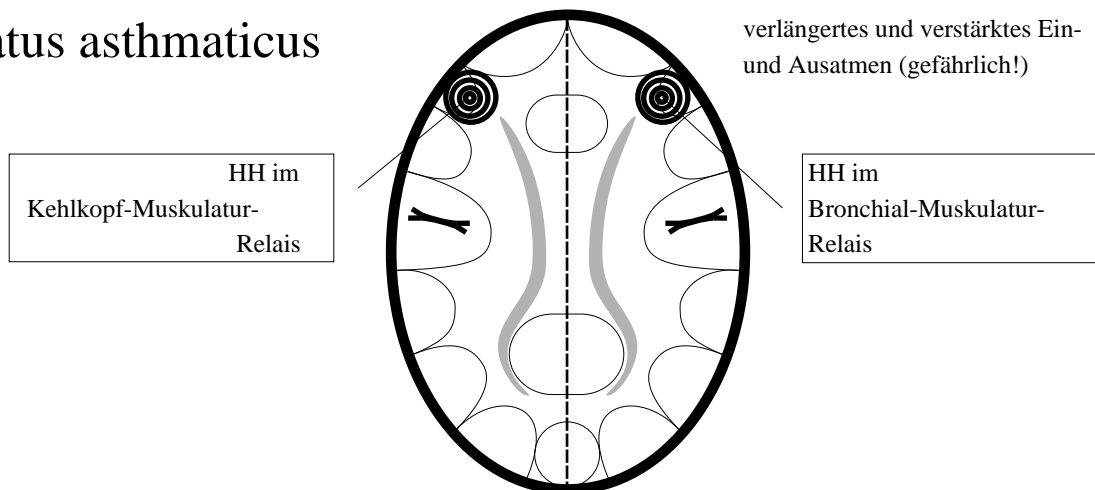
Bronchial-Asthma



Kehlkopf-Asthma



Status asthmaticus



Asthma-Anfall immer nur in der epileptischen Krise!
(Entweder rechts oder links, oder bei gleichzeitiger Krise.
Lähmung der quergestreiften Muskulatur in der aktiven Phase.)