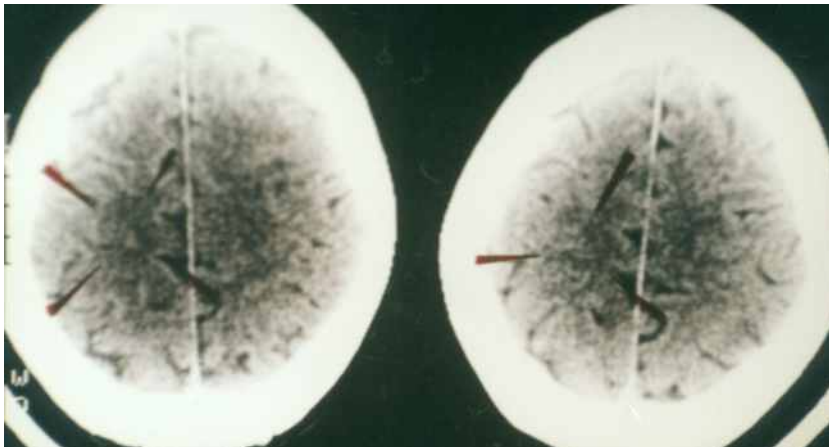


Fallbeispiele zu Milchgangs-Ca

Ductales Mamma-Ca
im Hirn-CT



Rechtshändige Patientin
Partnertrennungs-Konflikt (re)
(verkleinerte Brust)
Besudelungs-Konflikt (gürtel-
rosenähnliches Melanom)
SWE Sternum und Rippen

