

Die BRUST

Plattenepithel-Schleimhaut der Milchgänge
 Ektoderm, cortex-gesteuert
 Intraductales Mamma-Ca

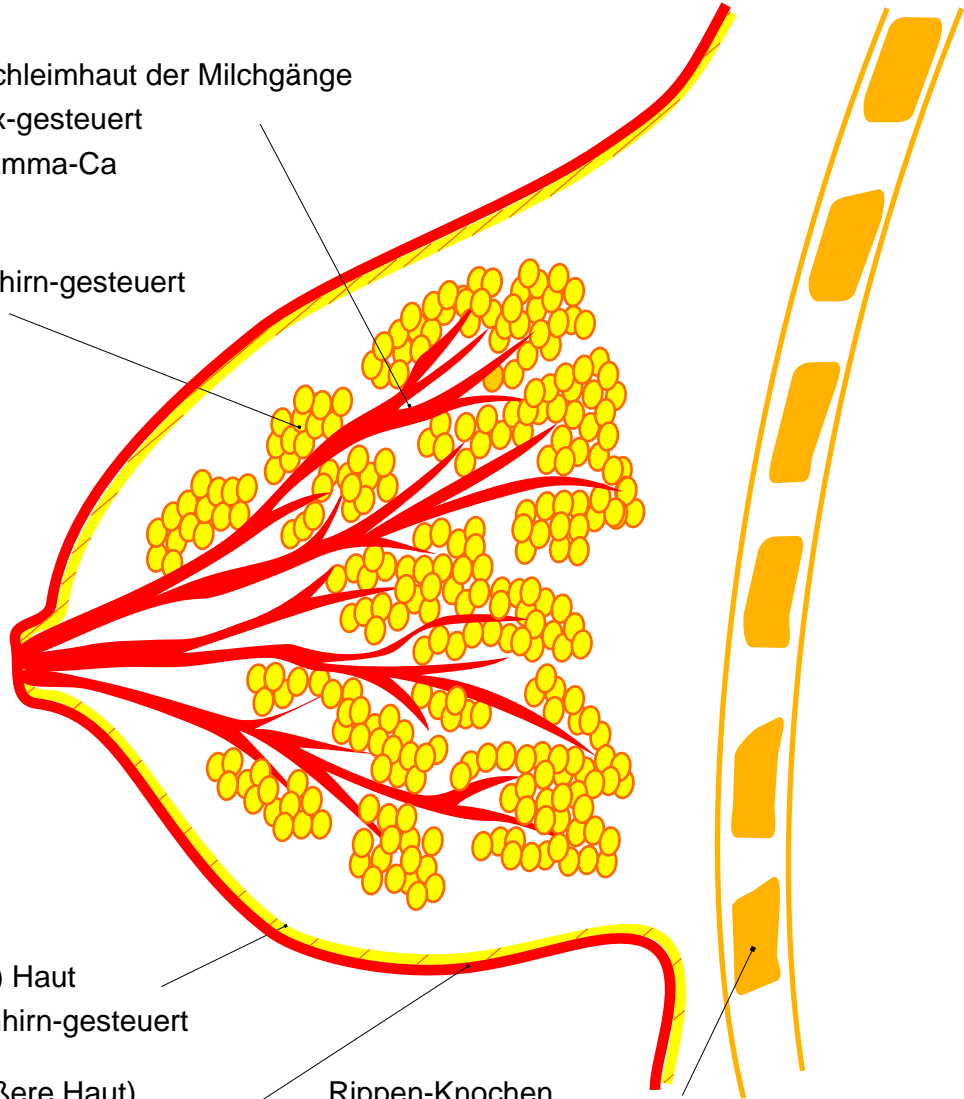
Milchdrüsen
 Mesoderm, kleinhirn-gesteuert
 Mamma-Ca

Corium- (Leder-) Haut
 Mesoderm, kleinhirn-gesteuert

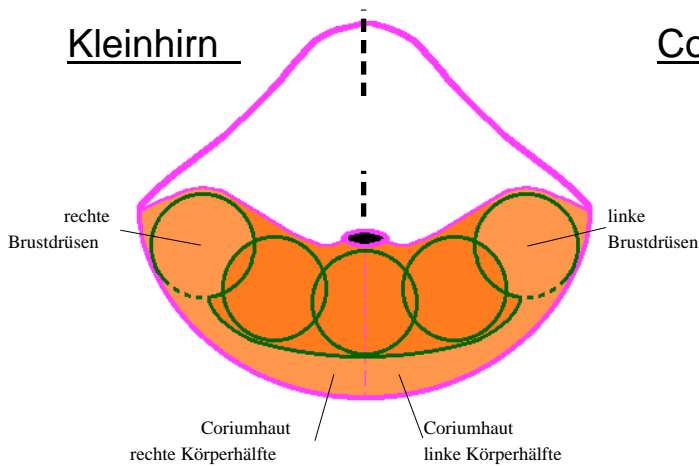
Epidermis (= äußere Haut)
 Ektoderm, cortex-gesteuert

Rippen-Knochen
 Mesodermal, marklager-gesteuert

Lymphknoten
 Mesodermal, marklager-gesteuert



Kleinhirn



Cortex

