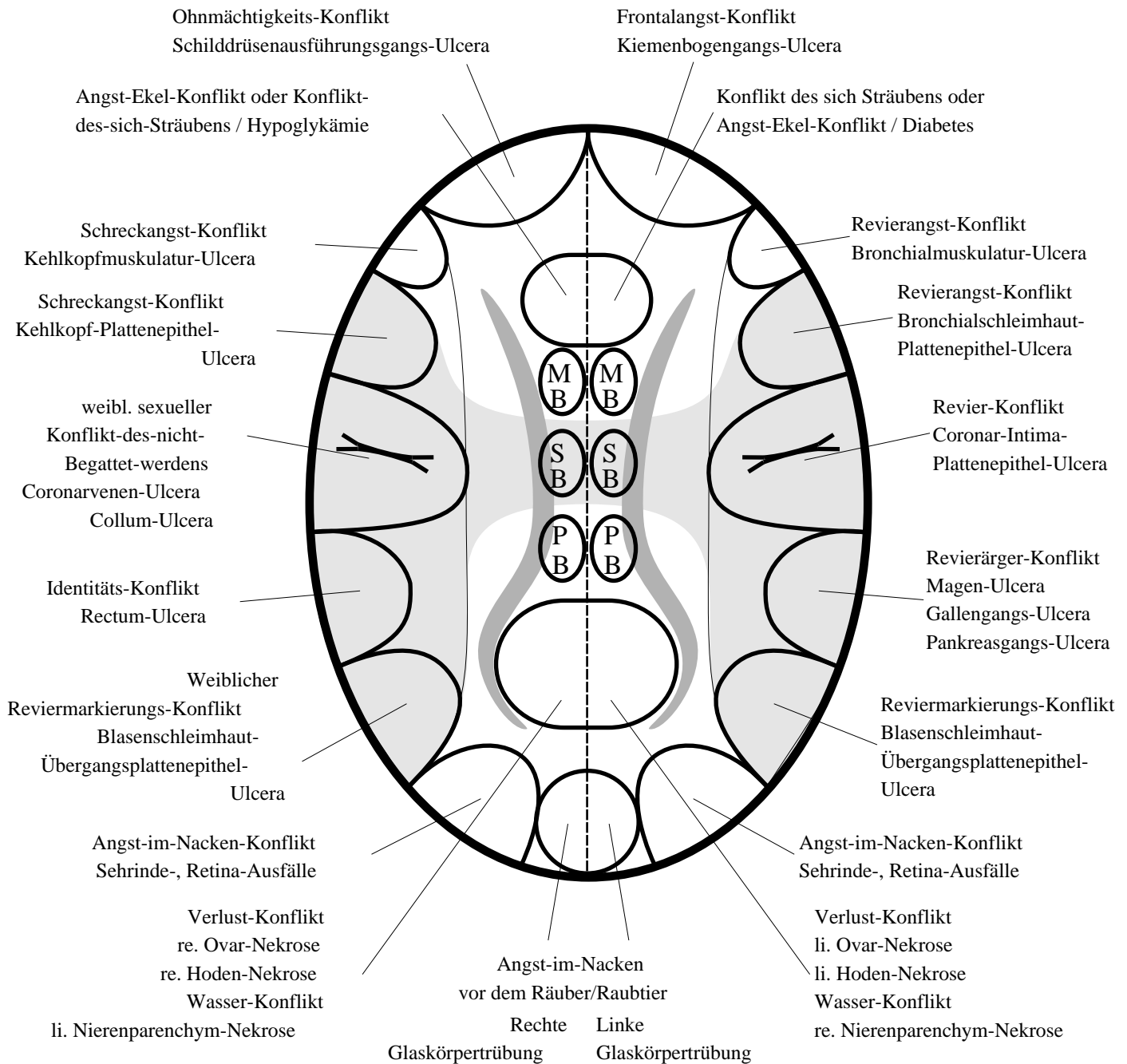


Schematischer CT-Schnitt durch das Großhirn



A = Arm
B = Bein
P = Periost

M = Motorik
S = Sensorik

■ sensorisches Rindenzentrum
□ motorisches Rindenzentrum
□ Sexueller / Revier-Bereich